تشريح الضفدع

أ. محمد أبو زيتون أ. عبير العاني

MORPHOLOGIE D'UNE GRENOUILLE

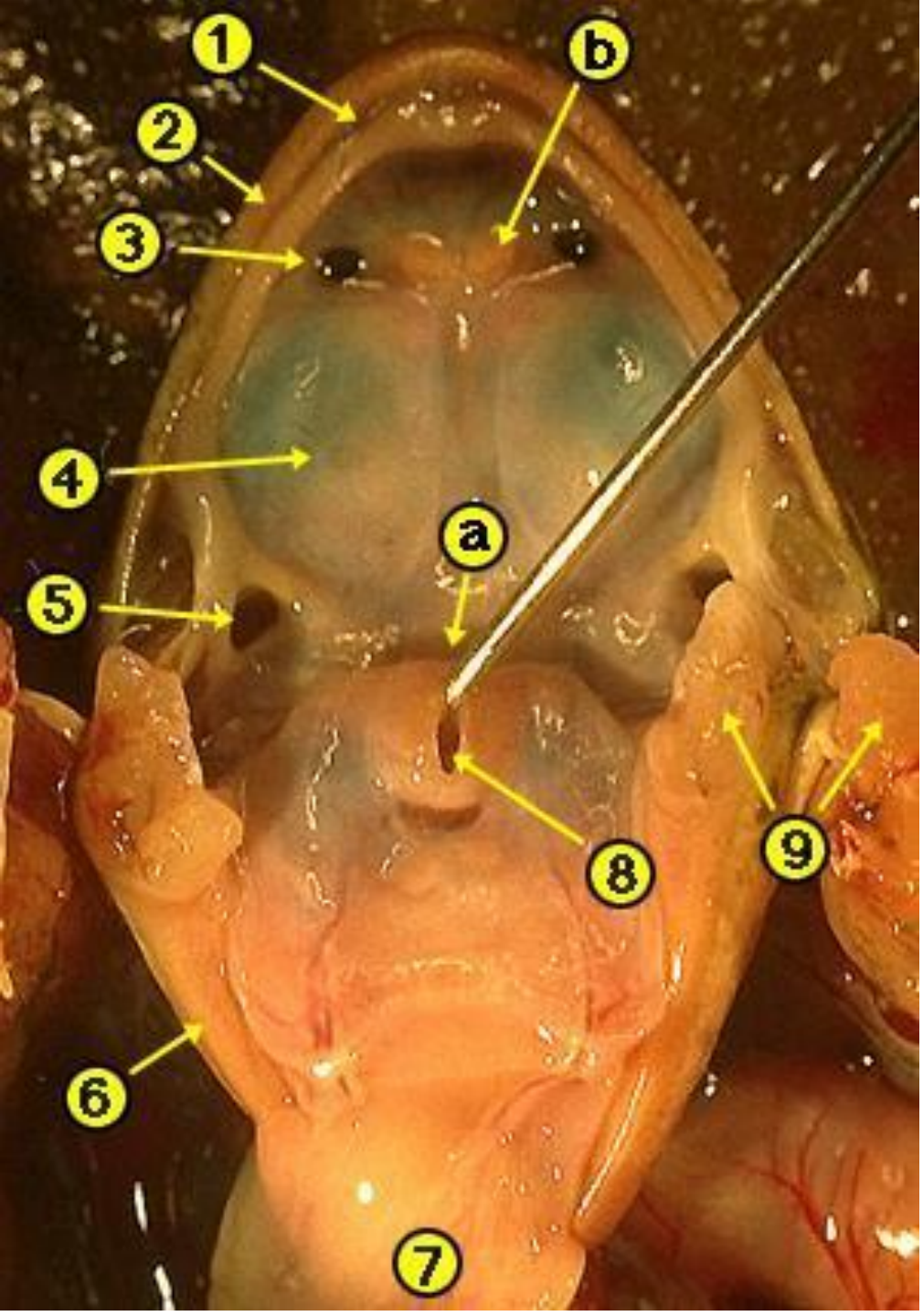

التجويف الفموي للضفدع

b– الأسنان الميكعية
3– الفتحة الأنفية الداخلية
5– فتحتا نفير أوستاش
7– اللسان
8– لسان المزمار

ضع الضفدعة على ظهرها في طبق التشريح

ثبت أطرافها بدبابيس مائلة إلى الخارج.

أمسك الجلد بالملقط أو بالمقص بين الفخذين في منطقة الارتفاق العاني وأعمل فتحة صغيرة فيه بالمقص.
لاحظ خروج سائل رائق شفاف من تحت الجلد هو اللمف.

اقطع الجلد على طول الخط المنصف حتى الارتفاق الذقني ، ثم قصه بحذاء كل طرف واجذبه إلى الخارج وثبته بالدبابيس

ما أن تقص الجلد حتى يتكشف لك الجدار العضلي للجسم وهو يتركب من عدد كبير من العضلات الإرادية التي تتصل بالهيكل وتحرك أجزاؤه المختلفة.

تشريح الضفدع في صور

تشريح الضفدع في صور

تشريح الضفدع في صور

افتح التجويف البطني وذلك بان تمسك الملقط بالعضلة المستقيمة البطنية اليمنى عند النقطة (a) إلى اليسار قليلاً من الخط الأبيض الذي تستطيع أن ترى من خلاله الوريد البطني الأمامي.

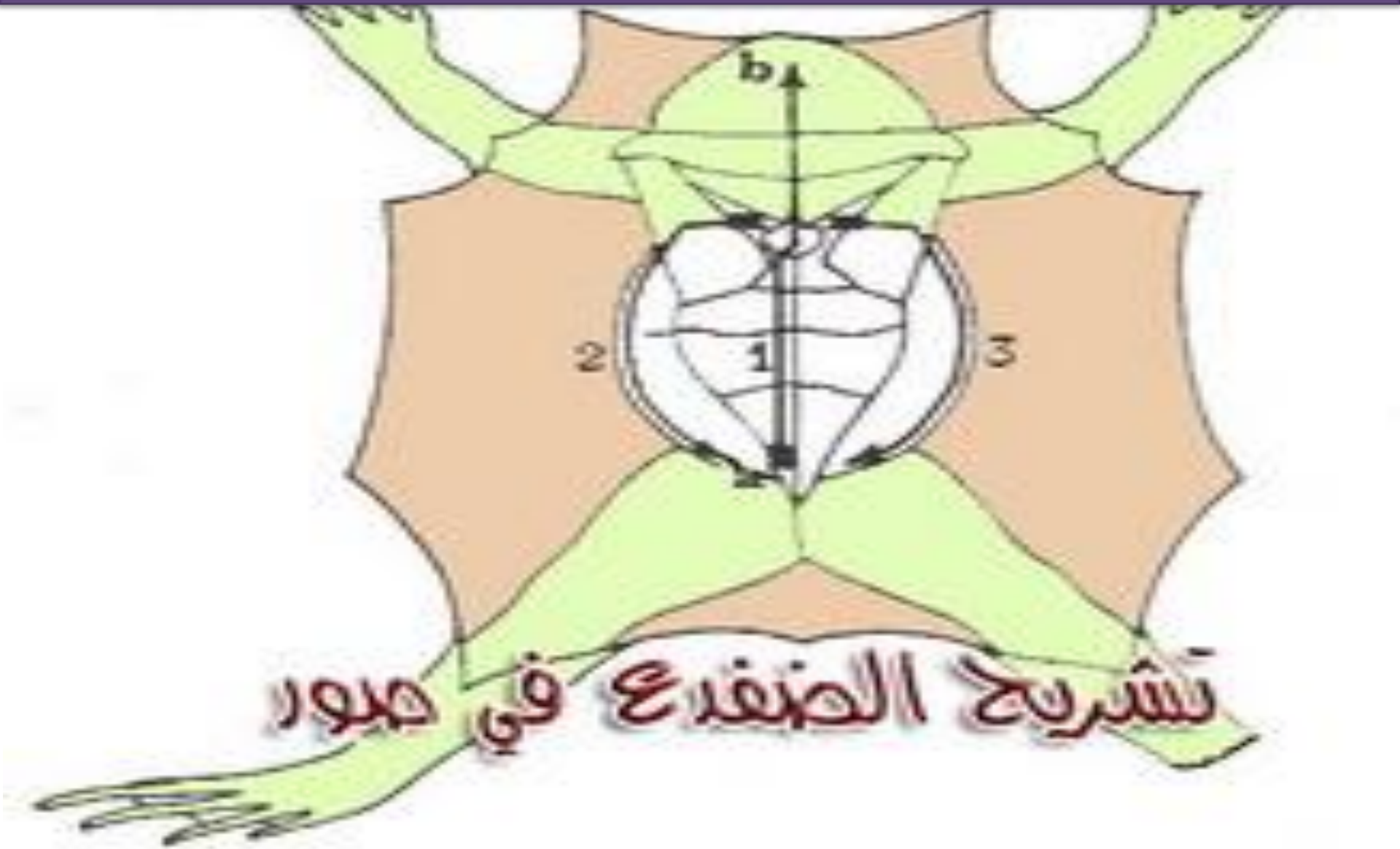

اقطع بالمقص جدار البطن في اتجاه السهم (1) حتى تصل إلى الغضروف السيفي ، ثم أكمل القطع ماراً بالخط المنصف البطني في هذا الغضروف والحزام الصدري حتى تصل إلى النقطة (b) وكن حذراً فلا تلحق ضرراً بالقلب.

b
2
1
3
تشريح الضفدع في صور

أدر طبق التشريح 180 درجة بحيث يقع الرأس أمامك ، ثم أقطع الجزء الأيمن من جدار البطن في اتجاه السهم (2) حتى تتخلص منه تماماً ، واتبع ذلك بقطع الجزء الأيسر من جدار البطن في اتجاه السهم (3)

فحص الأحشاء

افحص الأحشاء العامة في الضفدعة التي شرحتها وتبين أنها متصلة بعضها ببعض بأغشية رقيقة هي المساريقا.

تعرف بصفة مبدئية على (القلب – المعدة – الرئتان – الأمعاء – الكبد – الحوصلة الصفراوية أو المرارة – الجسمين الدهنيين والخصيتين في الذكر – أو المبيضين وقناتي البيض في الأنثى)

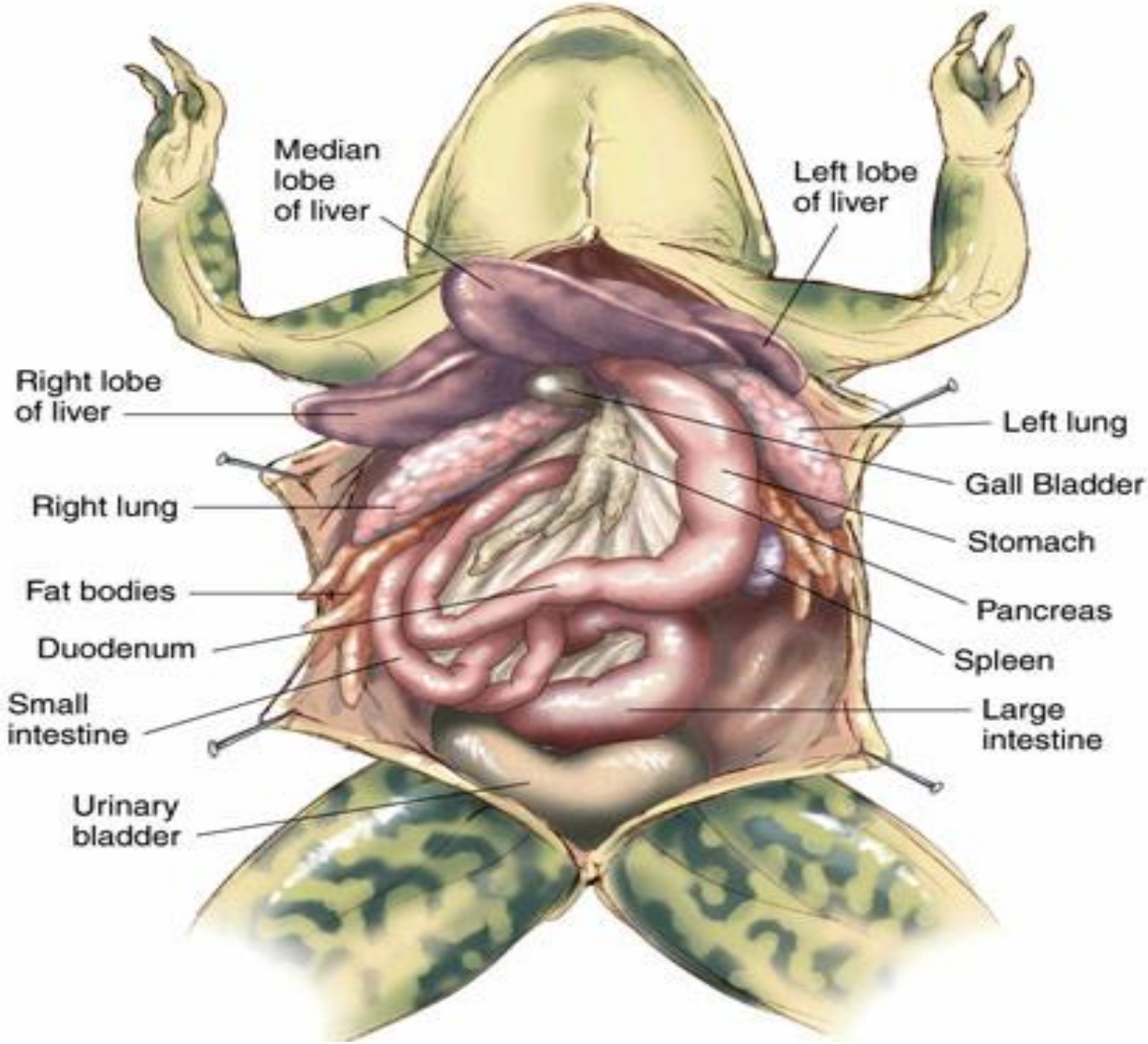
Median lobe of liver
Left lobe of liver
Right lobe of liver
Left lung
Gall Bladder
Right lung
Stomach
Fat bodies
Pancreas
Duodenum
Spleen
Small intestine
Large intestine
Urinary bladder

الأحشاء العامة general viscera

القلب heart

الرئة lung

المعدة stomach

الحوصلة الصفراوية gall bladder

المبايض في الأنثى Oval

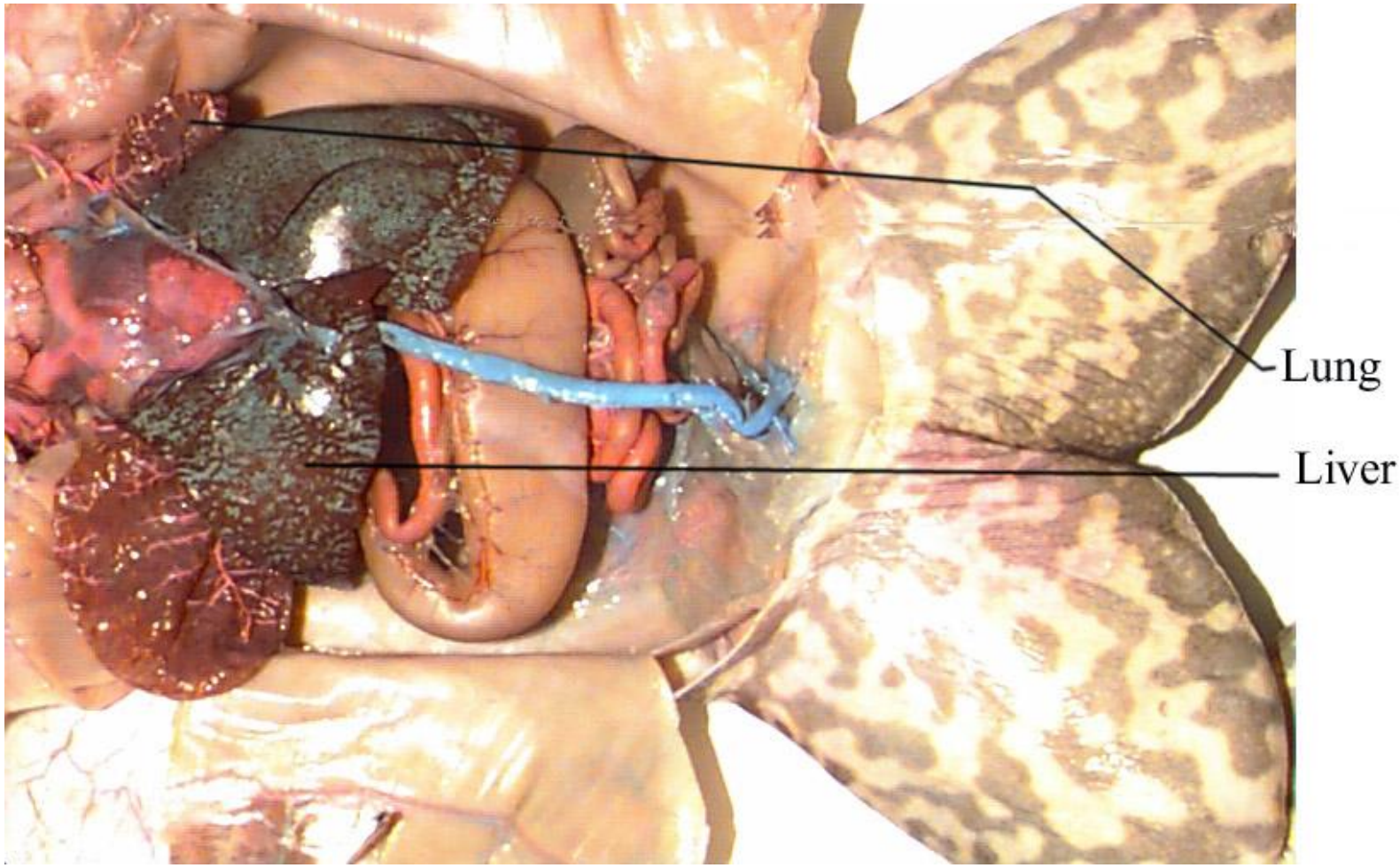
Lung
Liver

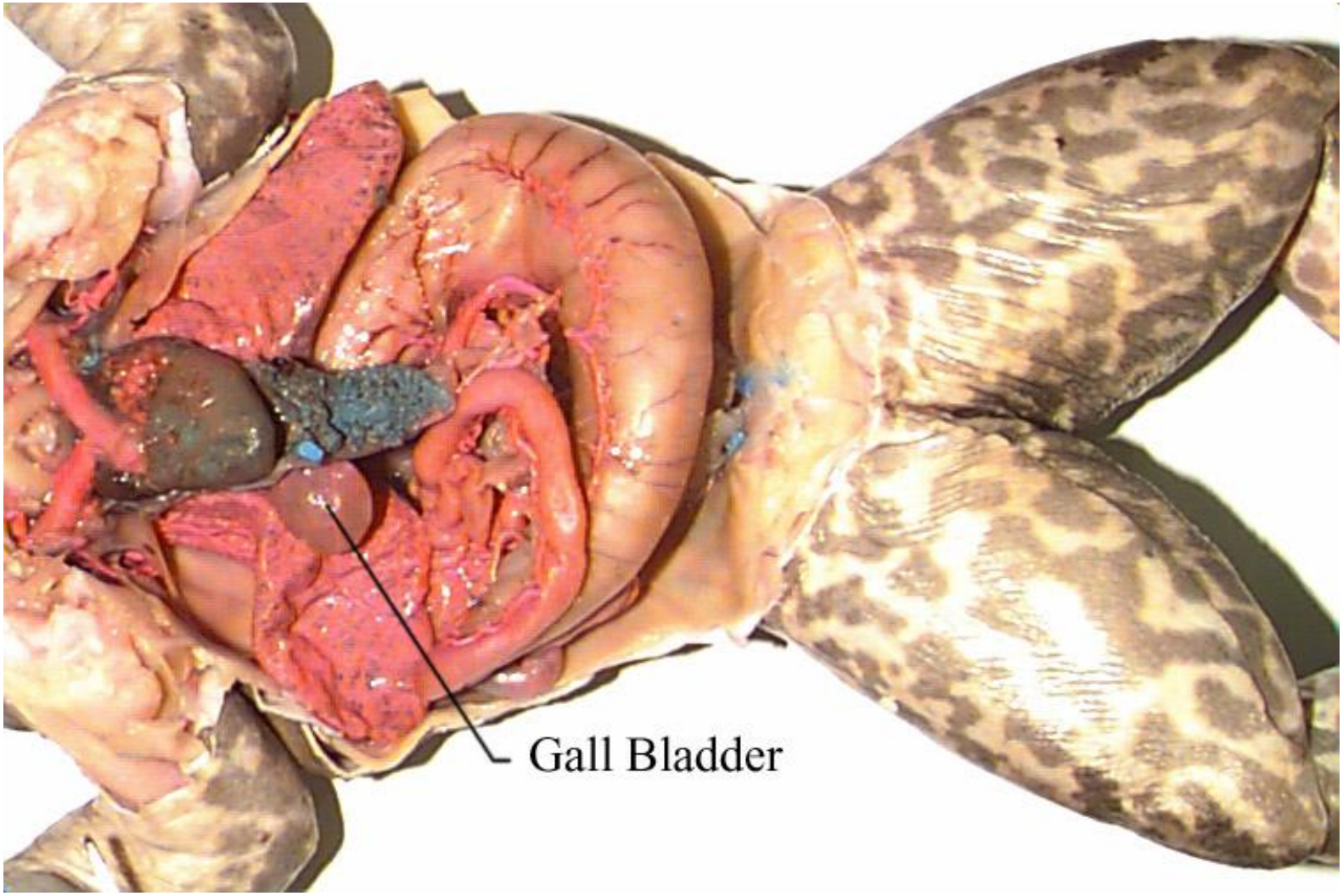
Gall Bladder

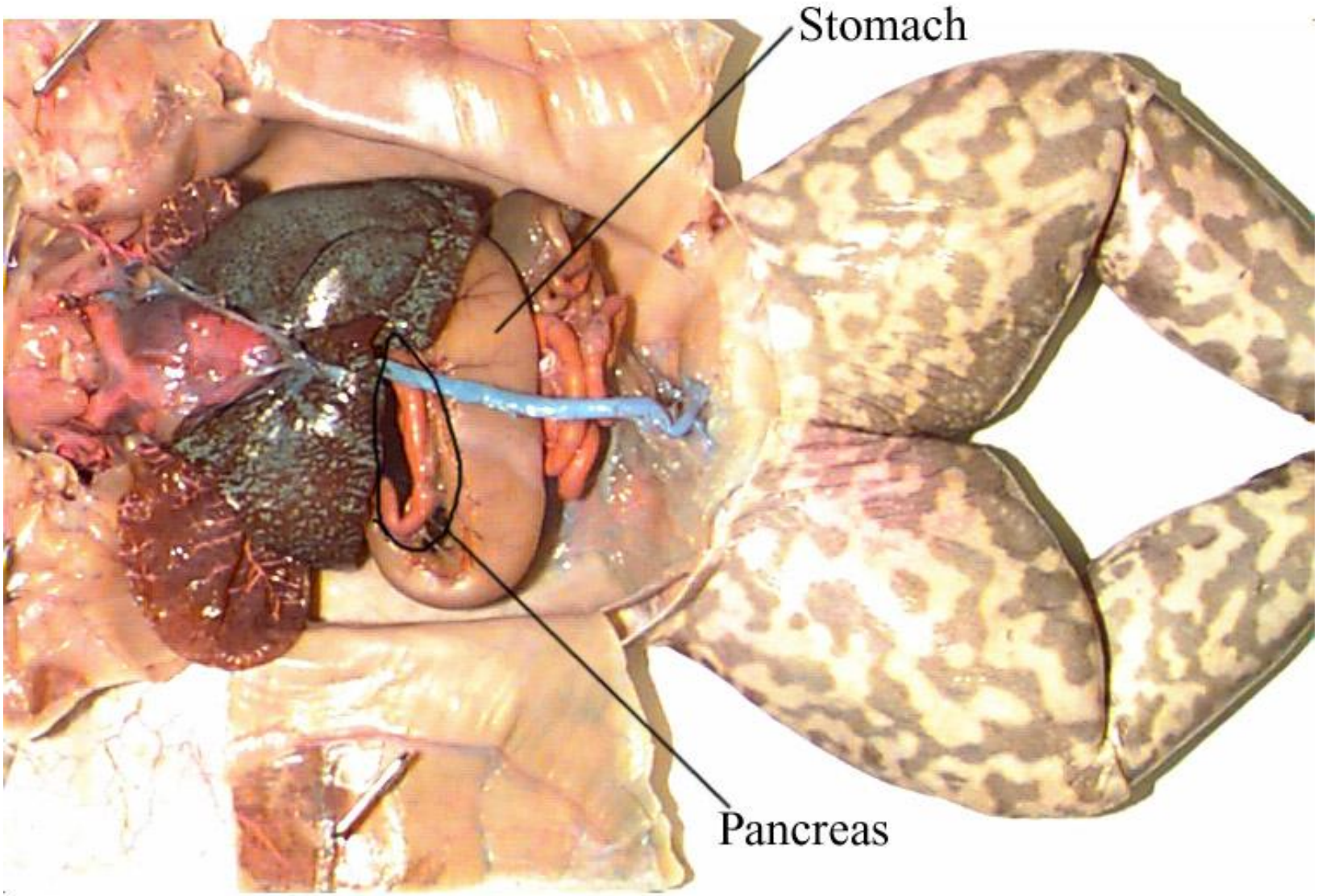
Stomach
Pancreas

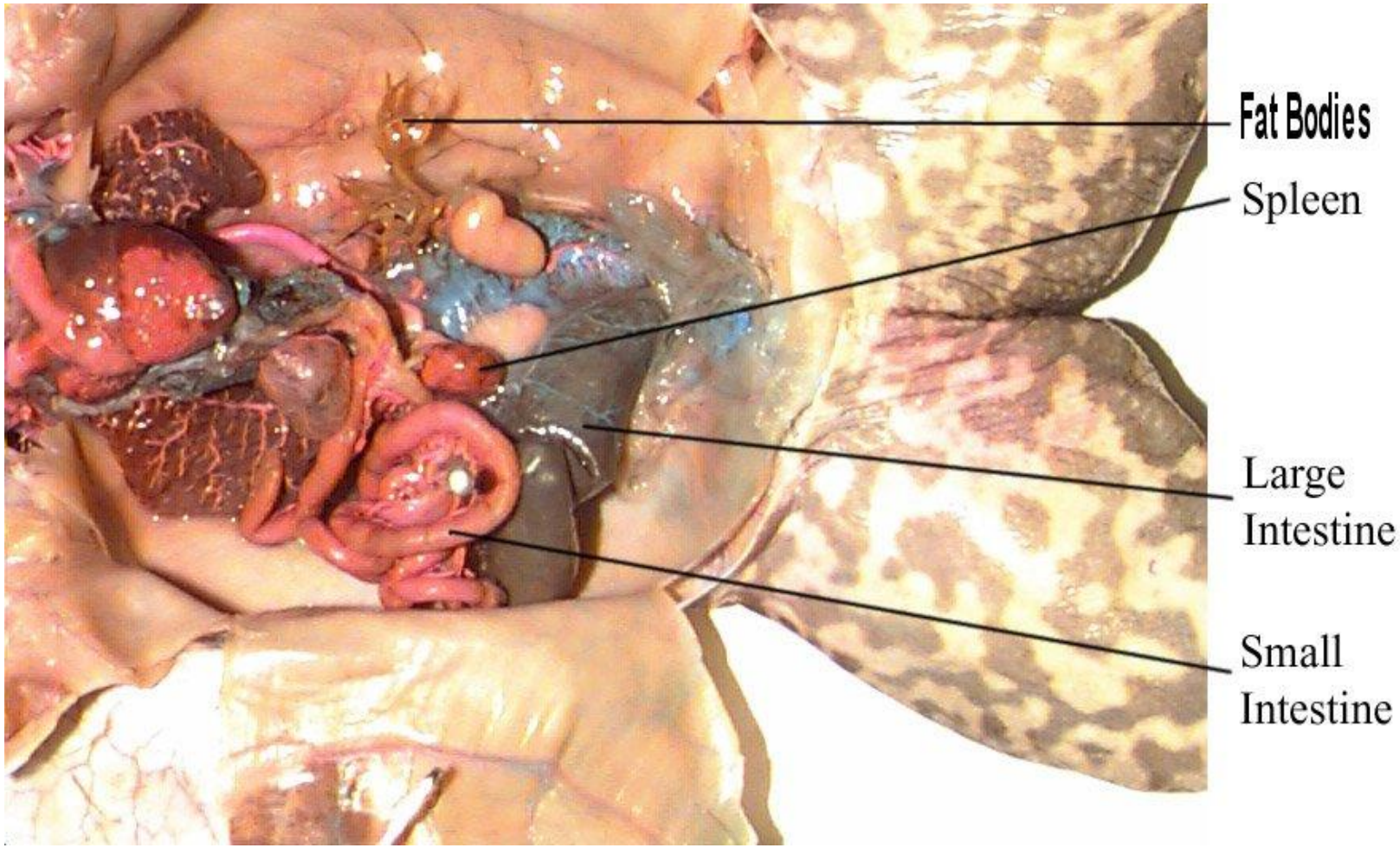
Fat Bodies
Spleen
Large
Intestine
Small
Intestine

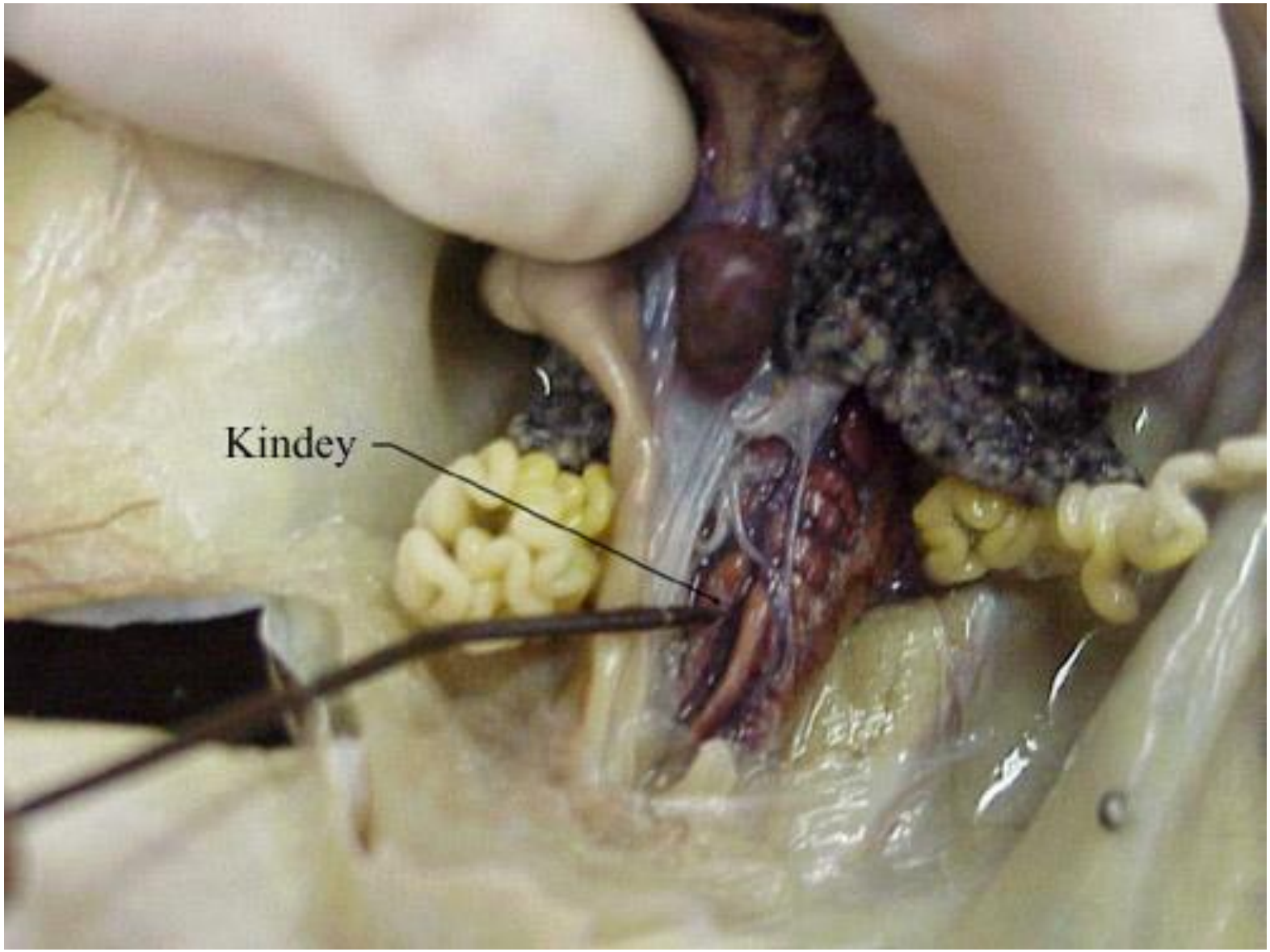
Kindey

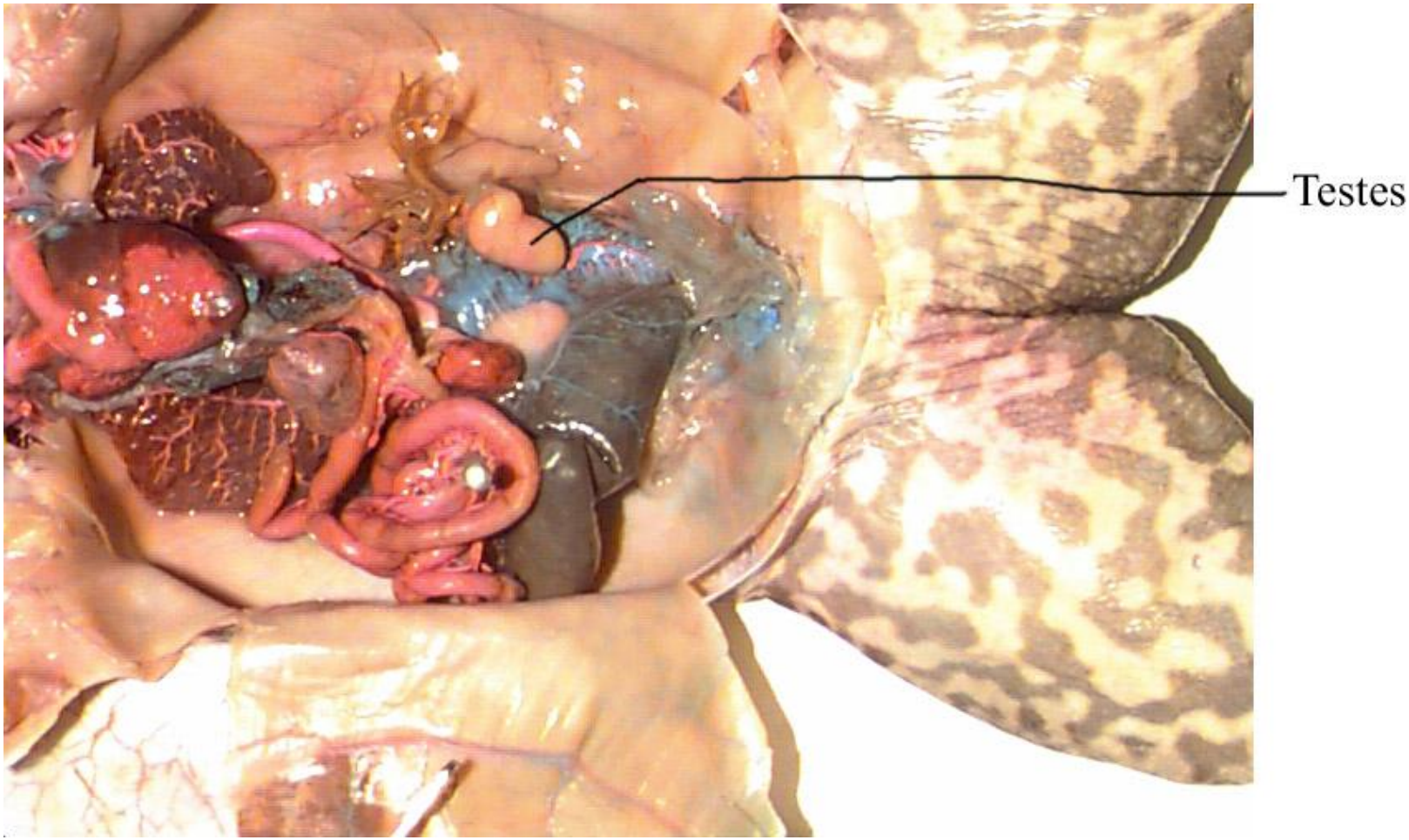
Testes

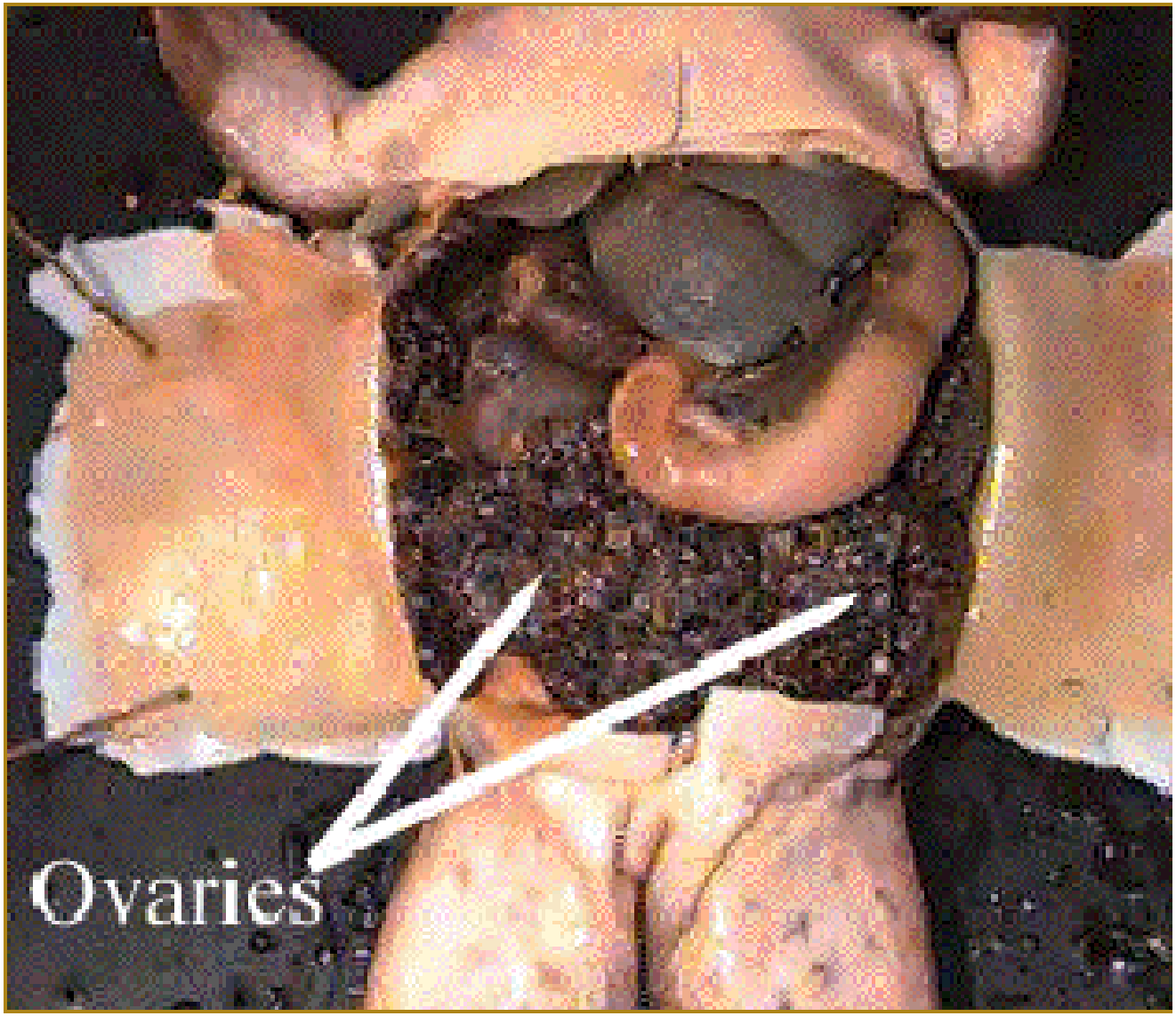
Ovaries

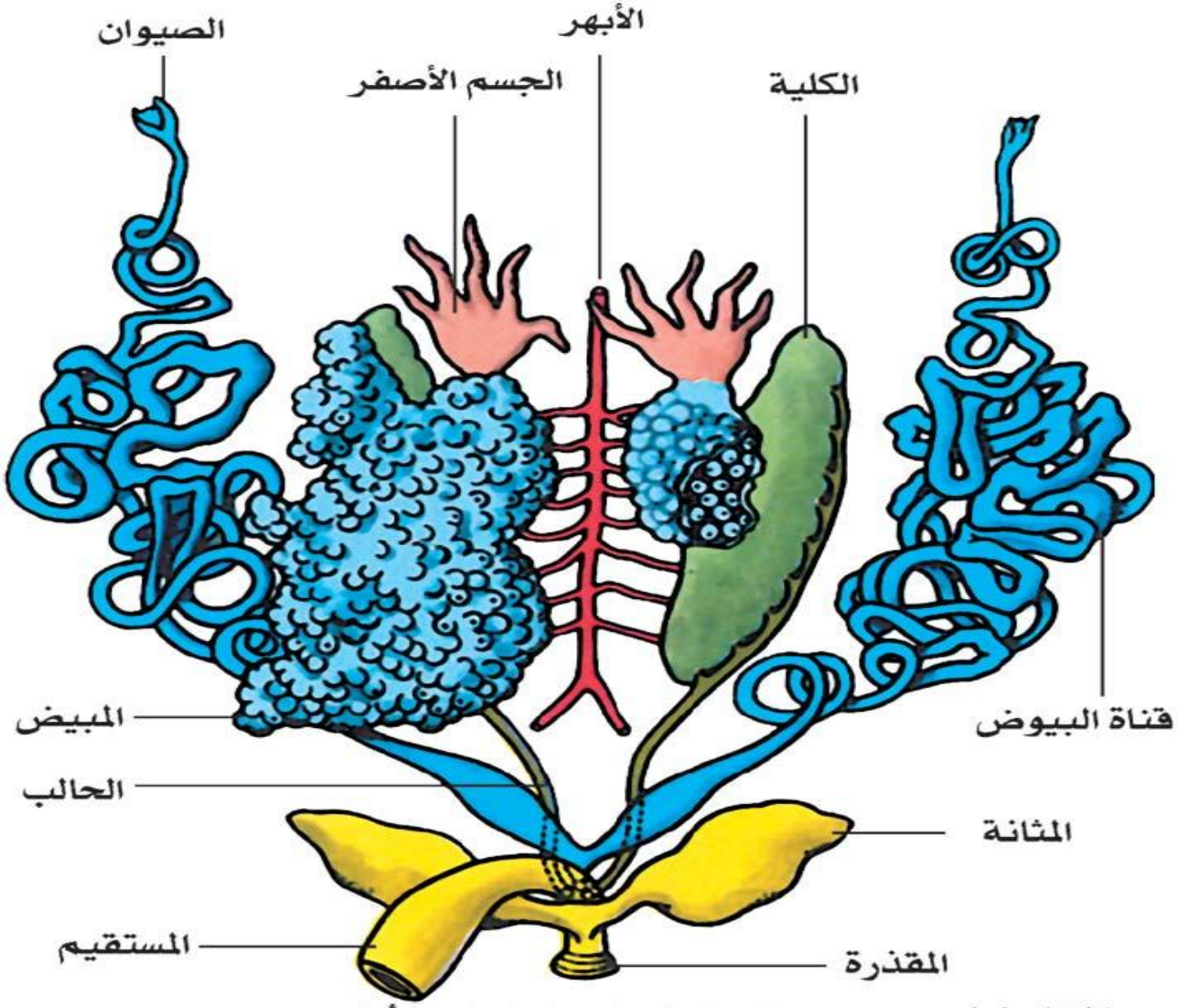

الشكل (٨) الجهاز البولي التناسلي الأنثوي لدى إناث الضفادع